

基于计算流体力学的 Stanford B 型主动脉夹层血流动力学分析

陈宇¹, 魏新¹, 张颖慈², 袁丁³, 田晓宝¹, 蒋文涛¹, 李忠友¹

(1. 四川大学力学系, 成都 610065; 2. 四川理工大学计算机学院, 软件工程系, 四川自贡 643000;
3. 四川大学华西医院, 血管外科, 成都 610041)

摘要:目的 通过计算流体力学(computational fluid dynamics, CFD)分析 Stanford B 型夹层的血流动力学参数,从而有效全面评估疾病。**方法** 基于 1 例复杂的 Stanford B 型主动脉夹层患者的增强 CTA 影像,构建三维模型和血流动力学的数值模拟研究,分析流场速度分布、夹层破口剖面速度分布以及壁面切应力。**结果** 该病例在夹层入口、出口处的血液流速分别最高达到 1.2、2 m/s,为进一步预测夹层破裂位置和评估夹层破裂风险提供依据。在夹层破口附近的假腔壁面形成明显的低壁面切应力区,与患者体内血栓位置相一致。**结论** CFD 能有效分析复杂主动脉夹层的血流动力学特征,获得主动脉弓部及其降主动脉的剪切力与主动脉夹层发生的相关性,有助于指导临床对主动脉进行功能学评估,进而预防疾病发生。

关键词: 主动脉夹层; CT 图像; 三维重建; 数值模拟

中图分类号: R 318.01 **文献标志码:** A

DOI: 10.16156/j.1004-7220.2018.06.003

Hemodynamic Analysis of Stanford Type B Aortic Dissection Based on Computational Fluid Dynamics

CHEN Yu¹, WEI Xin¹, ZHANG Yinci², YUAN Ding³, TIAN Xiaobao¹, JIANG Wentao¹, LI Zhongyou¹

(1. Department of Applied Mechanics, Sichuan University, Chengdu 610065, China; 2. Department of Software Engineering, School of Computer Science, Sichuan University of Science and Engineering, Zigong 643000, Sichuan, China; 3. Department of Vascular Surgery, West China Hospital, Sichuan University, Chengdu 610041, China)

Abstract: Objective To analyze the hemodynamic parameters of Stanford type B aortic dissection based on computational fluid dynamics (CFD), so as to make a thorough evaluation of the disease. **Methods** Based on CTA images of a patient with complex Stanford type B aortic dissection, the three-dimensional model and hemodynamic numerical simulation were carried out to analyze the velocity distribution of flow field and intersecting fracture profile, as well as the wall shear stress. **Results** The maximum velocity of blood flow at the entry tear and re-entry tear could reach 1.2 m/s and 2 m/s, respectively, providing references for further evaluation on aortic rupture position and prediction of aortic rupture risk. An obvious low wall shear stress zone was formed on false lumen wall near the entry tear, which was consistent with the thrombus position in the patient. **Conclusions** CFD

could effectively analyze the hemodynamic characteristics of complex aortic dissection, obtain the correlation between aortic dissection and wall shear stress at aorta arch and descending aorta, which contributed to guiding clinical assessment of aortic function for preventing the diseases.

Key words: aortic dissection; CT image; three-dimensional reconstruction; numerical analysis

主动脉夹层是由于主动脉内膜破裂导致血管壁分层,进而血液通过破口进入主动脉壁中层形成真假两腔的血管疾病,死亡率极高。由于破口导致内膜撕裂状态不同,从而表现为原有真腔和假腔的不同形态,会引发临床不同症状,如持续胸痛、持续性高血压、截瘫、头颈部缺血、内脏动脉缺血、下肢动脉缺血等表现。其中,破口位于升主动脉的病变为 Stanford A 型夹层,死亡率极高^[1],通常需要急诊外科手术。破口位于左锁骨下动脉起始部远端的主动脉病变为 Stanford B 型夹层,当前可考虑药物治疗,其中胸主动脉腔内修复术(thoracic endovascular aortic repair, TEVAR)成为治疗主动脉夹层首选方案。

除去家族史和基因因素外,生物力学在主动脉夹层的发生及其发展上起重要作用,包括血流动力学、病变几何形态、主动脉管壁的机械特性和结构组成。其中,血流动力学因素一直成为备受关注的问题^[2]。此外,临床治疗该类疾病时,尤其对于复杂主动脉夹层病例而言,单纯的解剖学影像已无法提供疾病的实际信息,而需要借助计算机技术获得该疾病更多的功能学信息;同时,随着精准医学需求的日益增加,患者特异性的主动脉夹层的功能学评估成为个性化诊断和治疗的趋势。因此,主动脉夹层的血流动力学参数评估将成为重点,包括三维速度场、流动状态、壁面压力和切应力等。

计算流体力学(computational fluid dynamics, CFD)是模拟心血管疾病血流动力学的有效工具^[2-4]。事实上,CFD 模拟已经在特定主动脉夹层病例中获得应用^[5-7],但这些病例模型相对简单,通常只有 1 个入口和 1 个出口,夹层内的流场环境相对较简单,无法更加精确反映血管内的血流特性。然而对于复杂的 Stanford B 型夹层,尤其具有多个破口的病变而言,目前鲜有报道^[8]。

本文研究对象是基于 1 例多个破口(两个流入道和两个流出道破口)的复杂 Stanford B 型主动脉夹层病例,考虑到血管结构的复杂性,可能存在多

个血管破口或真腔压闭等情况,甚至返流的情况出现。基于 CFD 分析其血流动力学情况,可为临床该疾病的血流动力学功能评估及其术后远期预后提供有效分析。

1 方法和材料

1.1 病例临床信息

患者为 43 岁男性,因胸腹部疼痛 14 d 入院。CT 血管三维重建显示:主动脉破口位于左锁骨下动脉远端 30 mm,II 型主动脉弓,左颈总动脉直径 8.3 mm,左锁骨下动脉直径 9.5 mm,左颈总动脉对应的主动脉弓直径 27.5 mm,左锁骨下动脉对应主动脉弓直径 26 mm,降主动脉末端(腹腔干以上)真腔最大横径 20 mm。夹层向下累及腹腔干近端、肠系膜上动脉及其部分分支、左肾动脉,假腔内可见血栓形成,以肠系膜上动脉为著,管腔狭窄稍明显;右肾动脉、双侧髂总动脉未受累及。术前诊断:主动脉夹层(Stanford B 型),高血压 3 级。

1.2 模型建立与数值分析

对 CT 影像进行三维血管重建。本文关注夹层结构,故只保留主要的分支血管,并对模型进行剪裁、光滑等理想化处理。主动脉夹层中已形成血栓的部位还原为血液,以模拟夹层形成最初的血液流动状态。采用 ANSYS ICEM 15.0 模块,对分支血管模型进行网格划分。边界层初始高度为 35 μm ,每一层高度以 1.2 的级数增长,共 10 层。其余全局网格最大尺寸为 1.5 mm(见图 1)。

采用 ANSYS Fluent 15.0 模块进行求解分析。设定血液流动为不可压缩、定常层流、牛顿流体(该模式已被证明适用于血管尺寸较大和直管的情况),主动脉壁为刚性无滑移。采用血液的真实物理参数,即动力黏度 3.71 $\text{mPa}\cdot\text{s}$,密度 $1.06 \times 10^3 \text{ kg}/\text{m}^3$ 。设定冠状动脉之上的升主动脉入口平均速度为 0.175 m/s ,腹主动脉末端的出口平均压力为 16 kPa ^[9],头臂动脉、左颈总动脉和左锁骨下动脉等 3 个主动脉弓分支流量均为 5%^[10],同时设定每个肾动脉都为 10%

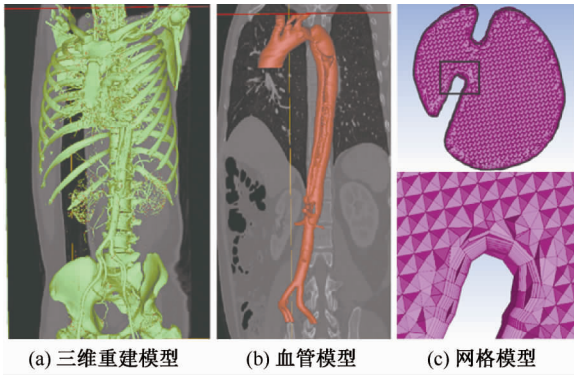


图1 主动脉模型重建及网格划分

Fig. 1 Reconstruction and grid of the aortic model (a) 3D reconstruction model, (b) Blood vessel model, (c) Mesh model

的胸流量^[11]。上述边界条件已被许多的体内实验数据所验证,并且在各种数值计算中被广泛应用。选用SIMPLEC的压力-速度耦合求解方法。梯度、压力和动量分别选用基于最小二乘单元、标准和二阶迎风的空间离散格式,并且将残差设置为 10^{-4} 。

2 结果

2.1 主动脉夹层形态学分析

在主动脉后视图中按血流方向依次截取4个破口局部区域图和与它们相对应的截面形状图(见图2),可见该病例的动脉形态复杂。降主动脉近端出现了两个较大的类椭圆形状的原发破裂入口,而

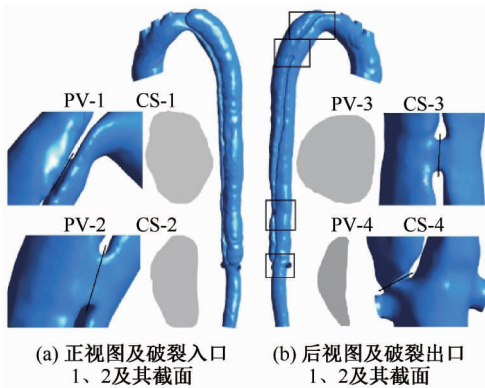


图2 主动脉的动脉形态(PV-1、CS-1:破裂入口1及其截面,PV-2、CS-2:破裂入口2及其截面,PV-3、CS-3:破裂出口1及其截面,PV-4、CS-4:破裂出口2及其截面)

Fig. 2 Arterial morphology of the aorta (a) Front view and rupture inlet 1, 2 and its section, (b) Back view entry and rupture inlet 1, 2 and its section

远端破口包括腹腔干平面的1个较小的类椭圆形状的继发破裂出口,以及左右肾动脉平面附近1个狭长形状的继发破裂出口。假腔从胸降主动脉近端一直延伸到左右肾动脉附近,而腹主动脉肾下部分未受累及。假腔在夹层末端附近之外的位置都具有大于真腔的截面面积,并围绕真腔有一定程度的盘旋。在真腔中PV-1的上方区域存在明显的缩窄现象,考虑是由于降主动脉假腔压力高于真腔,引起真腔塌陷。

2.2 流场分析

图3(a)所示为从俯视方向在主动脉速度流线图中按血流方向依次截取的4个破口截面速度剖面图,图3(b)所示为在主动脉速度流线后视图中按血流方向依次截取的4个关键局部区域速度流线图。

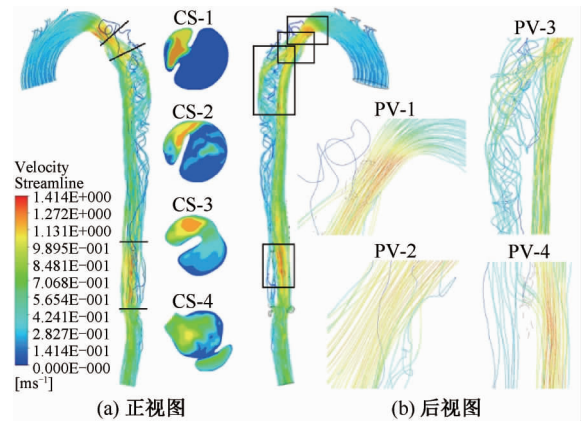


图3 主动脉血流的流动状态(CS-1、CS-2:破裂入口1、2,CS-3、CS-4:破裂出口1、2,PV-1、PV-4:高流速区域1、2,PV-2:涡流区域,PV-3:高强度螺旋区域)

Fig. 3 Flow states of the aortic flow (a) Front view, (b) Back view

流场分析显示,该病例的升主动脉和主动脉弓中血液流速较低,而CS-1上方区域的主动脉真腔内血液流速显著增大且最高达到1.41 m/s,推测此处由于真腔受到假腔压迫,导致该处真腔管腔缩小,截面的面积急剧减小。总体而言,真腔内流速高于假腔流速,尤其两个破裂入口和两个破裂出口处附近的真腔具有较高血流速度,但破口间的真腔内流速和破口出口远端的腹主动脉流速相对破口间流速更低。此外,在降主动脉真腔近端曲率较小处PV-2出现涡流,在PV-3出现高强

度螺旋血流区域。

相对于真腔中高速而规则的血流,假腔血流则表现较低流速和螺旋的特性。血流从降主动脉真腔的破裂入口进入假腔后就表现出螺旋的特性,并且沿着血流方向其强度逐渐减小,随后血流从破裂出口回到真腔。

2.3 主动脉壁表面压力分布

图4(a)所示为从俯视方向在主动脉压力分布图中按血流方向依次截取的4个关键破口压力剖面图,图4(b)所示为在主动脉壁面压力分布后视图中按血流方向依次截取的3个关键局部区域壁面压力分布图。

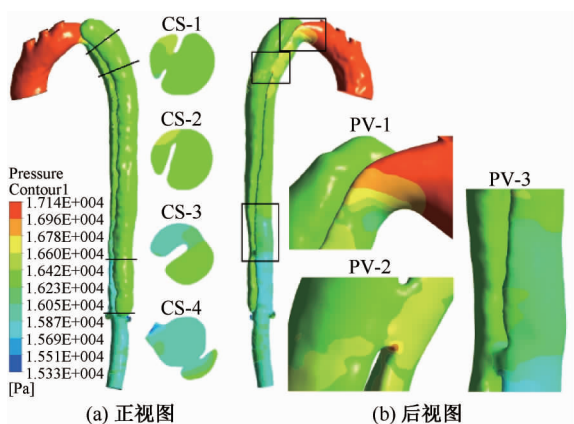


图4 主动脉壁面压力分布 (CS-1、CS-2:破裂入口1、2,CS-3、CS-4:破裂出口1、2,PV-1、PV-2:高压降区域1、2,PV-2:破裂入口2远端边缘)

Fig.4 Pressure distributions on the aortic wall (a) Front view, (b) Back view

主动脉夹层中的压力分布与流动状态密切相关,并且沿着流动方向压力普遍降低,最高压差为1.81 kPa。在升主动脉和主动脉弓中压力较高,最高达到17.1 kPa,而在CS-1的上方区域压力急剧下降。肾动脉平面、两个破裂入口和出口及其附近位置也出现了较高的压降,与此处流速增大有关。假腔中的压降相对于真腔并不明显。

2.4 瘤体壁面切应力分布

图5(a)所示为在主动脉壁面切应力分布后视图中按血流方向依次截取的4个关键局部区域壁面切应力分布图,图5(b)所示为分别在主动脉壁面切应力分布正视图中和未经血栓补全处理的模型正视图中按血流方向依次截取的2个关键局部区

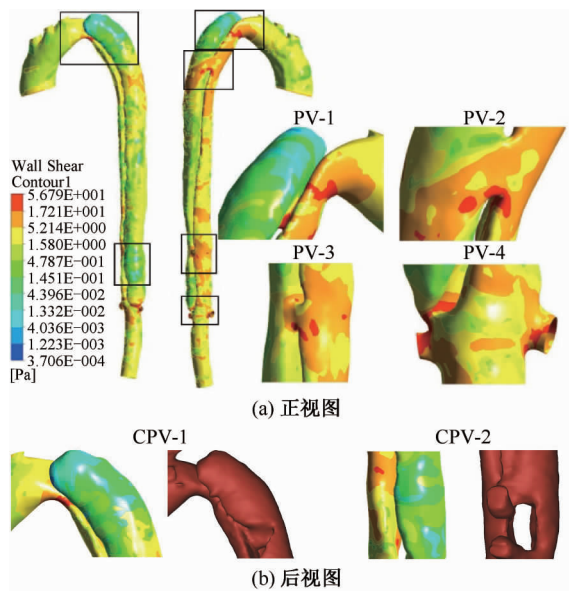


图5 主动脉壁面切应力分布 (PV-1:破裂入口1上方区域和远端边缘,PV-2:破裂入口2远端边缘,PV-3:破裂出口1的远端边缘,PV-4:左右肾动脉和破裂出口2,CPV-1:胸主动脉假腔近端低壁面切应力区域,CPV-2:腹主动脉假腔肾上部分低壁面切应力区域)

Fig.5 Shear stress distributions on the aortic wall (a) Front view, (b) Back view

域对比图。

虽然该病例主动脉中大部分区域的表现低壁面切应力(<5.2 Pa),但是在主动脉夹层中仍然存在一些具有较高壁面切应力(>17.2 Pa)区域。其中包括两个破裂入口和两个破裂出口的远端边缘以及PV-1的上方区域,尤其在流入道破口和流出道破口处。因为这些区域的截面相对小而狭长,并且具有较高的流速,导致速度梯度较大,故壁面切应力也较大。此外,真腔中的壁面切应力普遍高于假腔,这些结果与Tse等^[5]的研究结果类似。

在该病例主动脉夹层假腔中还存在壁面切应力较低(<0.48 Pa)的区域,包括胸主动脉假腔近端和腹主动脉假腔肾上部分的部分区域。比较本模型与原真实模型出现,未经血栓补全处理的真实模型中血栓所处的区域与本模型低壁面切应力的区域基本一致,而相对低的壁面切应力则被认为是假腔中血流能否形成血栓的一个关键因素。因此,该结果在一定程度上说明了本文中血流动力学模拟的合理性。

3 讨论

本文基于复杂多破口的 Stanford B 型夹层病例,利用 CFD 模拟血流动力学参数,获得流速、壁面应力、壁面剪切力等单纯通过影像学无法获得的参数。基于多破口的复杂病例具有更为复杂的血流动力学特征,常规的计算机断层扫描(computed tomography, CT)或核磁共振(magnetic resonance, MR)影像学的术前评估已无法满足对疾病的认识。因此,本文通过对复杂主动脉夹层病例进行数值分析,进一步提出利用 CFD 对 Stanford B 型夹层进行功能学评估的观点。

从流场结果看,该例病变仅发现一处涡流区域,即破裂入口处的真腔出现涡流,该处流速快且主动脉曲率小;类似的涡流模式也在 MRI 研究中被发现,并且被认为是由主动脉弓高度弯曲的复杂几何形态引起^[5,12]。而入口 PV-1 处虽然流速大,但是曲率较入口 PV-2 大,故并未发现涡流现象,而出口 PV-3 处也出现螺旋流现象。此外,在真腔和假腔处均未发现明显截面扩大区域,故并未在其他地方发现涡流现象。关于正常主动脉旋动流显现在升主动脉和主动脉弓部^[13-14],本病例尚未显示该现象;相对于真腔中高速而规则的血流,真腔也未发现旋动流,假腔血流则表现为较低流速和螺旋的特性。出口 PV-3 处存在旋动流区域,但该处存在假腔血流进入真腔,故此处真腔旋动流情况较为复杂。此外,有研究推测临床假腔通常成螺旋状包裹真腔^[15-16],认为可能与主动脉夹层中血流的螺旋性质高度相关;但是本例假腔与真腔基本平行,不能支持该推测,故主动脉夹层的血流动力学特性需要个体化精准分析。

从瘤壁压力分布结果看,升主动脉和主动脉弓部真腔压力显著增大,会导致临床这类病人显示持续高血压且难以药物控制。在降主动脉近端区域,真腔中的压力普遍高于假腔中的压力,但在远端区域中情况却是相反的^[8]。两个破裂入口和两个破裂出口及其附近位置也出现了较高的压降,因为假腔相对于真腔具有更高的压力,在假腔扩张和动脉瘤产生中起关键作用^[17]。因此,在该病例夹层如果不行 TEVAR 治疗,远期假腔发生扩张可能在远离破裂入口的位置。主动脉管壁压力分布实际是考察主动脉夹层的重要指标,既往临床的影像学方式,包

括血管造影(CT angiography, CTA)和 MRI 均不能获得该指标,然而基于患者个体特异性的 CFD 分析将能有效获得主动脉管壁的压力分布情况,从而可对远期预后发展进行预测评估。

血管壁面切应力在动脉粥样硬化易破裂斑块的产生、发展和破裂中起着重要的作用^[18]。Slager 等^[19]研究发现,在斑块隆起处拉伸应力增加会加剧斑块的破裂,并且拉伸应力的增加与斑块周围壁面切应力的变化有关。腹主动脉瘤的破裂发生在壁面压力和切应力都相对较高的地方^[20]。据此可以推测,高壁面切应力可能是导致主动脉血管破裂的主要原因之一。事实上,高壁面切应力和过低壁面切应力对主动脉壁均存在潜在损伤可能。主动脉夹层的发生,除与高血压相关外,临床观察发现与主动脉弓形态也存在潜在相关性。基于本研究以及持续进行较多的病例收集完成主动脉形态,开展血流动力学相关分析。从假腔的切应力分析看,假腔中低剪切力区出现血栓位置基本一致,而相对低的壁面切应力则被认为是假腔中血流能否形成血栓的一个关键因素。该结果在一定程度上说明本文中血流动力学模拟的合理性。

因此,通过本病例及其后续的研究,本课题组试图获得血压、主动脉形态、血流动力学与主动脉夹层(Stanford B 型)的相关性,以便临床中对具有主动脉解剖形态倾向可能发生夹层的高血压患者行血流动力学分析,不仅能给予影像学评估,而且能给予壁面切应力等血流动力学的功能学评估,从而提前预防疾病发生。随着采用四维 MRI 新技术对主动脉进行分析,以及主动脉疾病的多模态模式应用结合 CFD,未来对主动脉疾病的功能学评估会更加准确完善^[21]。

本文的假设包括将血管壁简化为刚性无滑移壁面,血液简化为不可压缩牛顿流体以及采用定常流而非脉动流进行计算。对于动脉瘤的数值模拟而言,血压呈脉动变化,沿主动脉轴向的压力分布受压力波传导有一定影响,主动脉随压力变化发生的变形对流场的计算结果也有一定差异。考虑到真实模型的复杂性,本文在一定程度上做了简化。

4 结语

主动脉夹层复杂多变,单纯靠既往的影像评估获得解剖参数已不能了解疾病的发生及其发展。

需要进一步了解主动脉夹层的功能学参数,将有利于临床疾病近远期评估和手术方案设计。本文基于复杂 Stanford B 型主动脉夹层病例的血流动力学分析,获得三维流场、压力和壁面剪切应力等参数。结果显示,CFD 在该类疾病个体化精准功能分析方面具有有效性和实用性。

参考文献:

- [1] DANIEL JC, HUYNH TT, ZHOU W, *et al.* Acute aortic dissection associated with use of cocaine [J]. *J Vasc Surg*, 2007, 46(3): 427-433.
- [2] KARMONIK C, BISMUTH J, DAVIES MG, *et al.* A computational fluid dynamics study pre-and post-stent graft placement in an acute type B aortic dissection [J]. *Vasc Endovascular Surg*, 2011, 45(2): 157-164.
- [3] PAPATHANASOPOULOU P, ZHAO S, KÖHLER U, *et al.* MRI measurement of time-resolved wall shear stress vectors in a carotid bifurcation model, and comparison with CFD predictions [J]. *J Magn Reson Imaging*, 2003, 17(2): 153-162.
- [4] MARSHALL I, ZHAO S, PAPATHANASOPOULOU P, *et al.* MRI and CFD studies of pulsatile flow in healthy and stenosed carotid bifurcation models [J]. *J Biomech*, 2004, 37(5): 679-687.
- [5] TSE KM, CHIU P, LEE HP, *et al.* Investigation of hemodynamics in the development of dissecting aneurysm within patient-specific dissecting aneurysmal aortas using computational fluid dynamics (CFD) simulations [J]. *J Biomech*, 2011, 44(5): 827-836.
- [6] MCGAH PM, LEVITT MR, BARBOUR MC, *et al.* Accuracy of computational cerebral aneurysm hemodynamics using patient-specific endovascular measurements [J]. *Ann Biomed Eng*, 2014, 42(3): 503-514.
- [7] LI C, WANG S, CHEN J, *et al.* Influence of hemodynamics on recanalization of totally occluded intracranial aneurysms: A patient-specific computational fluid dynamic simulation study [J]. *J Neurosurg*, 2012, 117(2): 276-283.
- [8] CHENG Z, TAN FP, RIGA CV, *et al.* Analysis of flow patterns in a patient-specific aortic dissection model [J]. *J Biomech Eng*, 2010, 132(5): 051007-051009.
- [9] OLUFSEN MS. A one-dimensional fluid dynamic model of the systemic arteries [J]. *Stud Health Technol Inform*, 2000, 71(1): 79-97.
- [10] SHAHCHERAGHI N, DWYER HA, CHEER AY, *et al.* Unsteady and three-dimensional simulation of blood flow in the human aortic arch [J]. *J Biomech Eng*, 2002, 124(4): 378-387.
- [11] SHIPKOWITZ T, RODGERS VG, FRAZIN LJ, *et al.* Numerical study on the effect of secondary flow in the human aorta on local shear stresses in abdominal aortic branches [J]. *J Biomech*, 2000, 33(6): 717-728.
- [12] MOHIADDIN RH, YANG GZ, KILNER PJ. Visualization of flow by vector analysis of multidirectional cine MR velocity mapping [J]. *J Comput Assist Tomogr*, 1994, 18(3): 383-392.
- [13] KILNER PJ, YANG GZ, MOHIADDIN RH, *et al.* Helical and retrograde secondary flow patterns in the aortic arch studied by three-directional magnetic resonance velocity mapping [J]. *Circulation*, 1993, 88(5 Pt 1): 2235-2247.
- [14] ZABIELSKI L, MESTEL AJ. Helical flow around arterial bends for varying body mass [J]. *J Biomech Eng*, 2000, 122(2): 135-142.
- [15] LEPAGE MA, QUINT LE, SONNAD SS, *et al.* Aortic dissection: CT features that distinguish true lumen from false lumen [J]. *Am J Roentgenol*, 2001, 177(1): 207-211.
- [16] CASTAÑER E, ANDREU M, GALLARDO X, *et al.* CT in nontraumatic acute thoracic aortic disease: Typical and atypical features and complications [J]. *Radiographics*. 2003, 23(10): 93-110.
- [17] SONG JM, KIM SD, KIM JH, *et al.* Long-term predictors of descending aorta aneurysmal change in patients with aortic dissection [J]. *J Am Coll Cardiol*, 2007, 50(8): 799-804.
- [18] MONGRAIN R, RODÉS-CABAU J. Role of shear stress in atherosclerosis and restenosis after coronary stent implantation [J]. *Rev Esp Cardiol*, 2006, 59(1): 1-4.
- [19] SLAGER CJ, WENTZEL JJ, GIJSEN FJ, *et al.* The role of shear stress in the destabilization of vulnerable plaques and related therapeutic implications [J]. *Nat Clin Pract Cardiovasc Med*, 2005, 2(9): 456-464.
- [20] GEORGAKARAKOS E, IOANNOU C, KOSTAS T, *et al.* Inflammatory response to aortic aneurysm intraluminal thrombus may cause increased 18F-FDG uptake at sites not associated with high wall stress: Comment on "high levels of 18F-FDG uptake in aortic aneurysm wall are associated with high wall stress" [J]. *Eur J Vasc Endovasc Surg*, 2010, 39(6): 795-798.
- [21] YOUSSEFI P, SHARMA R, FIGUEROA CA, *et al.* Functional assessment of thoracic aortic aneurysms: The future of risk prediction [J]. *Br Med Bull*, 2017, 121(1): 61-71.